·临床实践·

三硝基甲苯白内障的超声声像特征

Ultrasonic features of cataract by trinitrotoluene

冉秀芬[1]，杨金平[2]，朱林平[2]

（1. 都安瑶族自治县人民医院，广西 都安 530700；2. 广西壮族自治区职业病防治研究院，广西 南宁 530021）

摘要： 应用高分辨率超声诊断仪检测 45 例 TNT 白内障患者 90 只眼的晶状体，分析晶状体形态及内部回声的改变。结果显示壹期 TNT 白内障晶状体平均厚度 4.2 mm，晶状体呈梭形；贰期 TNT 白内障晶状体平均厚度 5.0 mm，晶状体呈球形；叁期 TNT 白内障晶状体平均厚度 3.6 mm，晶状体呈盘状。高频超声检查能够了解晶状体病变情况，为 TNT 白内障的诊断提供参考依据。

关键词： TNT 白内障；超声声像；特点

中图分类号： R135.95；O625.11 **文献标识码：** B

文章编号： 1002-221X(2014)01-0021-02

DOI: 10.13631/j.cnki.zggyyx.2014.01.007

TNT 白内障是由于长期接触 TNT 所引起的以眼晶状体混浊改变为主要表现的中毒性眼部疾病，在 TNT 作业中最常见，也是职业性 TNT 中毒的重要且具有特异性的临床表现[1]。以往眼科医生常规使用裂隙灯显微镜在散瞳后对受检者进行检查及诊断，晶状体混浊较轻者，可以全面了解眼球内的情况。对于眼压高（如并发青光眼）的患者，不能散瞳做裂隙灯显微镜检查，通过超声检查可以了解晶状体病变的情况。

1 资料与方法

1.1 临床资料

收集 2010 年 1 月—2012 年 11 月期间在我院住院治疗，具有完整的眼部裂隙灯显微镜及超声检查、实验室检验、临床治疗等资料，经广西壮族自治区职业病诊断组确诊为 TNT 白内障者 45 例作为研究对象。受检者均无糖尿病、高血压、冠心病、甲状腺疾病及其他慢性疾病史，其中壹期 29 例、贰期 11 例、叁期 5 例，男 40 人、女 5 人，年龄 31～69 岁、平均 50 岁，工龄 4～39 年、平均 21.5 年，接触 TNT 工种为配料、包装、条装、轮辗、打磨、混药、粉碎、搅拌等。

1.2 检查方法

1.2.1 仪器 使用德国西门子 SONOLINE G60S 彩色多普勒超声诊断仪，探头频率为 7.5 MHz。

1.2.2 方法 受检者取仰卧位，微闭两睑，在上睑部涂适量耦合剂后行纵、横切面扫查，依次观察晶状体的形态、内部回声，测量晶状体及后囊膜长度及厚度，观察前后囊膜回声特征。检查中应注意多方位扫查，并嘱受检者根据要求转动眼球，以改变声束入射角度，避免因折射、散射而影响诊断。

1.3 诊断标准

根据受检者接触 TNT 的职业史，参照《职业性白内障诊断标准》（GBZ35—2010），《职业性三硝基甲苯白内障诊断标准》（GBZ 45—2010），排除外伤性、先天性、老年性等其他非职业因素所致白内障方可作出诊断。

2 结果

2.1 TNT 白内障晶状体前后囊膜变化

壹期 TNT 白内障晶状体后囊膜弧形带回声稍增粗强，厚度多为 0.1～0.15 mm；贰期 TNT 白内障晶状体后囊膜弧形带回声增粗强，厚度在 0.15～0.20 mm 之间；叁期 TNT 白内障晶状体后囊膜弧形带回声明显增粗强，厚度 >0.20 mm。

2.2 TNT 白内障晶状体厚度及形态变化

壹期 TNT 白内障晶状体平均厚度 4.2 mm，晶状体呈梭形；贰期 TNT 白内障晶状体平均厚度 5.0 mm，晶状体呈球形；叁期 TNT 白内障晶状体平均厚度 3.6 mm，晶状体呈盘状。

2.3 TNT 白内障晶状体混浊范围比较

壹期 TNT 白内障晶状体混浊范围小于晶状体半径的 1/3；贰期 TNT 白内障晶状体混浊范围大于晶状体半径的 1/3，但小于晶状体半径的 2/3；叁期 TNT 白内障晶状体混浊范围大于晶状体半径的 2/3。

正常人及 TNT 白内障患者超声声像特征见图 1（见封三）。

3 讨论

晶状体的正常形态结构的图像识别是超声诊断晶状体疾病的基础，正常人的晶状体位于前房和玻璃体之间，晶状体的前囊膜中心正常不显示，两侧紧贴于虹膜之上，使晶状体前壁呈特征性断带，即瞳孔暗区；后囊较易显示，后囊中心部呈半月形弧形光带，厚度多在 0.1 mm 左右，晶状体囊内呈无回声区。正常成人晶状体厚度（从前囊膜前缘到后囊膜后缘的距离）平均为 4.0 mm[2]。见图 1（见封三）。

与其他各类白内障有所不同，TNT 白内障表现具有明显的特征性，病变始于晶状体的周边部，周边部依次出现点、楔、环状稍强回声，环为多数尖向内、底向外的楔形混浊融合而成，患者视力可不受影响。随着白内障的进一步发展，除晶状体周边部混浊外，晶状体的中央区亦出现环形混浊，此时患者视力会受到影响。

根据本组 45 例 TNT 白内障患者的超声表现，对白内障的不同分期归纳出超声声像图特征。壹期白内障声像图特征为晶状体前后囊膜弧形回声带“稍增粗强”至“增粗强”，后囊膜弧形回声带的厚度多在 0.1～0.15 mm 之间，晶状体不厚或稍

收稿日期：2012－11－21

基金项目：广西壮族自治区卫生厅重点科研课题资助项目（编号：2010067）

作者简介：冉秀芬（1965—），女，主治医师，主要从事临床超声诊断工作。

通讯作者：朱林平，主任医师，E-mail: zhulinping888999@126.com。

?1994-2017 China Academic Journal Electronic Publishing House. All rights reserved. http://www.cnki.net

增厚，在 4.1～4.6 mm 之间（平均 4.2 mm），晶状体周边可见散在点状混浊回声，范围小于晶状体半径的 1/3，中心部呈无回声，前壁特征性断带消失，呈搭桥样连续强回声带反射，晶状体呈完整的梭形结构（见图 1）。贰期白内障声像图特征为晶状体后囊膜弧形回声带明显增粗强，厚度在 0.15～0.20 mm 之间，晶状体厚度增大明显，在 4.5～5.4 mm 之间（平均 5.0 mm），表面粗糙，中心向前后突出，晶状体呈球形结构，晶状体周边见点状、片状混浊强回声，范围大于晶状体半径的 1/3，但小于晶状体半径的 2/3（见图 1）。壹、贰期白内障出现体积增大，主要原因是晶状体纤维出现水肿，纤维间水分不断增加，晶状体体积发生膨胀，导致厚度增加。叁期白内障声像图特征为晶状体后囊膜回声带明显增粗强呈双弧形，厚度常大于 0.20 mm，晶状体厚度稍变薄，在 3.1～4.0 mm 之间（平均 3.6 mm），表面粗糙，混浊范围大于晶状体半径的 2/3，内为不均匀的强回声充填（见图 1）。此时晶状体变薄，是由于晶状体中水分液化、吸收而减少，使得体积缩小所致。后囊膜和晶状体皮质间被一层很薄的液体隔开，当晶状体皮质液化收缩，在后囊膜的皱襞与其内部收缩的皮质之间出现小空隙。

高频超声检查以晶状体的厚度、后囊膜弧形回声带的厚度、混浊的致密度（超声光点的强弱）及混浊的范围作为观察指标，根据《职业性三硝基甲苯白内障诊断标准》（GBZ35—2012）进行诊断及分期，以裂隙灯诊断为标准，高频超声对晶状体病变范围和程度检查结果与裂隙灯基本一致，其对 TNT 白内障诊断的敏感度为 90.00%，诊断符合率为 87.14%[3]。由此可见，高频超声在眼晶状体检查中的应用进一步丰富并完善了职业性 TNT 白内障临床检查手段，可以帮助临床医师了解患有青光眼等眼压高不适合散瞳做裂隙灯显微镜检查患者的晶状体情况，为职业眼病的诊断、治疗及预后提供可靠的参考依据。

参考文献：

[1] 冯鼎. 三硝基甲苯作业工人眼晶状体损害 127 例分析 [J]. 中国药物与临床，2007，7（1）：49.
[2] 周永昌，郭万学. 超声医学（上册）[M]. 4 版. 北京：科学技术文献出版社，1997：270.
[3] 朱林平，覃政活，黄雪雁，等. 超声对三硝基甲苯白内障诊断价值 [J]. 中国超声医学杂志，2011，27（2）：113-115.

52 例有机磷农药中毒迟发性神经病临床与肌电图分析

Clinical and electromyographic analysis in 52 cases of acute organophosphorus pesticide poisoning with delayed neuropathy

邢威，傅景海

（辽宁省职业病防治院，辽宁 沈阳 110005）

摘要： 应用 Keypoint 肌电图仪对 52 例有机磷农药中毒迟发性神经病患者进行神经肌电图检查。结果显示早期和后期的周围神经病变在肌电图改变上是不同的，神经传导速度测定以腓总神经和胫神经异常为主，与其临床症状下肢重于上肢相一致。

关键词： 有机磷农药中毒；迟发性神经病；肌电图

中图分类号： R139.3　　**文献标识码：** B

文章编号： 1002-221X(2014)01-0022-02

DOI: 10.13631/j.cnki.zggyyx.2014.01.008

近年来我们对 52 例有机磷农药中毒性神经病患者进行神经肌电图检查，并结合临床资料进行分析，现报告如下。

1　资料与方法

1.1　一般资料

本组病例男 31 例、女 21 例，年龄 10～68 岁、平均年龄 29.9 岁。口服中毒 49 例，服药量 50～200 ml；皮肤接触中毒 3 例，为喷洒农药所致。其中敌敌畏（DDV）24 例，甲胺磷 16 例，乐果 4 例，敌百虫 5 例，1605 2 例，甲基异构磷 1 例。

所有病例均为急性重度中毒，分别于中毒后 7～45 d（平均 14.9 d）出现迟发性周围神经病变。

收稿日期：2012－12－25；修回日期：2013－03－04
作者简介：邢威（1974—），男，副主任医师。

1.2　临床资料

52 例患者首发症状均表现为双下肢麻木、无力。其中 49 例患者双下肢症状出现后逐渐累及上肢。

52 例迟发性周围神经病患者肌力Ⅰ～Ⅳ级，下肢重于上肢，远端重于近端。足下垂 38 例，腕下垂 3 例，肌肉萎缩 28 例（四肢远端肌肉萎缩 16 例，双小腿肌肉萎缩 12 例），痛觉减退 23 例（四肢末梢型 14 例、双膝以下 6 例、双踝以下 3 例），痛觉过敏 7 例，腓肠肌痛 3 例，腱反射减弱 16 例，跟腱反射消失 38 例。其中 1 例中毒后 15 d 出现双脚麻木、疼痛，第 24 天不能独立走路，第 25 天声音嘶哑，第 32 天喝水呛。查左侧咽反射消失、右侧迟钝、声带活动受限。6 例患者初期为迟发性周围神经病，经 0.5～1 年治疗，双上肢功能基本恢复后，双下肢出现痉挛步态、肌张力增强、膝腱反射亢进、踝阵挛、双 Babinski 征（+）。

1.3　检查方法

1.3.1　肌电图（EMG）检查　应用 Keypoint 肌电图（EMG）仪进行检查。所选肌肉为拇短展肌、小指展肌、伸指总肌、第一骨间肌、肱二头肌、三角肌、胫前肌、股四头肌和趾短伸肌。判断指标为每块肌肉至少测量 20 个运动单位电位，肌肉在完全松弛时有自发电位（纤颤电位、正相电位），肌小力收缩时运动单位平均时限延长和多相电位增多，肌大力收缩时呈单纯相或混合相而不能达到干扰相为异常。

?1994-2017 China Academic Journal Electronic Publishing House. All rights reserved.　http://www.cnki.net

三硝基甲苯白内障的超声声像特征（正文见21～22页）

正常眼晶状体

Ⅰ期TNT白内障

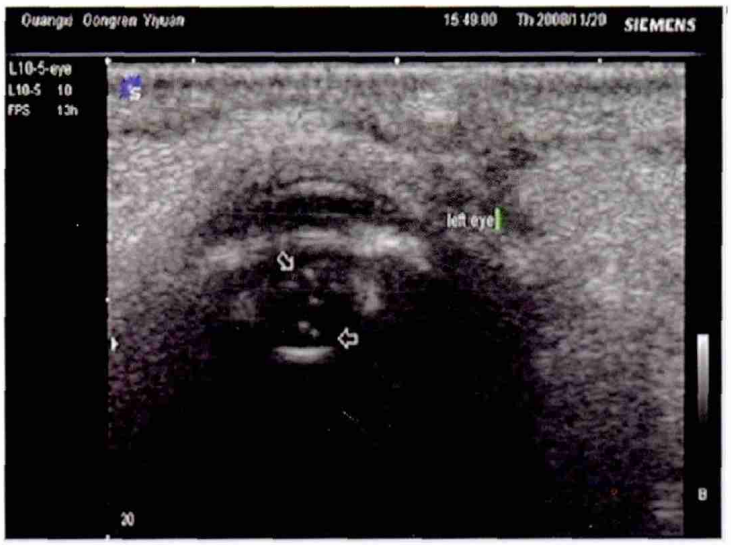

Ⅱ期TNT白内障

Ⅲ期TNT白内障

图1　正常人及TNT白内障患者高频超声声像图

乙烯利对雄性小鼠的生殖毒性（正文见40～41页）

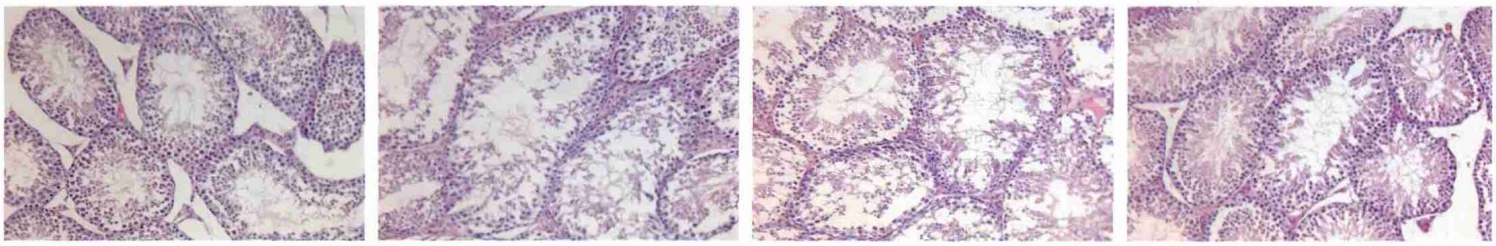

阴性对照组　　高剂量组　　中剂量组　　低剂量组

图1　乙烯利染毒小鼠睾丸组织的病理学变化（HE染色，×200）

?1994-2017 China Academic Journal Electronic Publishing House. All rights reserved.　http://www.cnki.net