· 临床实践 ·

粉尘作业人员肺泡蛋白沉积症 1 例并文献复习

Pulmonary alveolar proteinosis in dust workers：A case report and literature review

孙建岭，肖华，孙筱璇，孙晓伟，张静静，张华

（青岛市中心医院职业病科，山东 青岛 266042）

摘要：对 1 例粉尘作业肺泡蛋白沉积症（PAP）患者的诊断及治疗过程进行分析。本例患者生产性粉尘接触史明确，依据胸部 CT 检查相对特异的影像学改变，支气管肺泡灌洗液 PAS 染色结果阳性，PAP 诊断成立。提示临床医师应熟练掌握各类肺部弥漫性疾病的影像学特点，充分运用高分辨率 CT 检查的优势，做好鉴别诊断，提高尘肺病诊断的准确率。

关键词：粉尘作业；肺泡蛋白沉积症（PAP）；尘肺病；高分辨率 CT；影像学特征

中图分类号：R135. 2　　**文献标识码**：B

文章编号：1002-221X(2023)05-0405-03

DOI：10. 13631/j. cnki. zggyyx. 2023. 05. 005

肺泡蛋白沉积症(pulmonry alveolar proteinosis，PAP)为一种罕见呼吸系统疾病，患病率(0. 36～3. 70)/百万，以肺泡表面活性物质在肺泡腔内大量沉积为特征，是肺泡巨噬细胞清除表面活性物质障碍或产生异常的表面活性物质所致[1-2]。PAP 多隐匿起病，常出现发热、咳嗽、呼吸困难、乏力等非特异性症状，少数患者可无临床症状及阳性体征，故易被误诊。现将我科收治的 1 例粉尘作业 PAP 患者的诊治结合文献复习进行分析，旨在加深临床医师对粉尘作业工人呼吸系统疾病临床表现及影像学特征的认识，提升医师在职业病诊断过程中对粉尘作业可能导致的其他肺部疾病，尤其 PAP 等罕见疾病的诊治能力。

1　临床资料

1.1　临床表现　患者，男，52 岁。因“咳嗽、咳痰伴胸闷、憋气 3 年余，加重 1 周”入院。患者 3 年前开始出现咳嗽、咳痰、气急不适，咳少量白色粘痰，当时曾到我院门诊就诊，高千伏 X 线胸片示双肺纹理增强，多发斑片、小结节影，右上肺钙化灶，请结合临床。胸部 CT 示双肺多发小结节、钙化灶，双肺间质性改变，建议定期复查。后未复诊及治疗，自述上诉症状逐年加重，逐渐出现胸闷、憋气，活动后明显，并有声音嘶哑感。1 周前，患者活动后胸闷、憋气明显加重，伴咳嗽、咳少量黄白粘痰。高千伏 X 线胸片示双肺多发小结节影及钙化灶，双肺散在网格状密度影。胸部 CT 示双肺多发小结节、钙化灶；双肺间质性改变，较前进展。见图 1。入院查体：T 36. 5 ℃，BP 124/81 mmHg，口唇黏膜及指甲床发绀，双肺呼吸音粗，可闻及散在爆裂音。

1.2　职业史　患者从 2002 年 1 月至今于某金矿从事风钻工作，密切接触石英粉尘（浓度不详），无有效防护措施，同事已有多人诊断为矽肺。既往吸烟史 20 余年，约 20 支/d。

1.3　实验室检查　血常规、肝肾功能、降钙素原、血沉、风湿病组合、肺功能、痰查抗酸杆菌、痰细菌培养等检查均未见异常；血气分析（吸入空气）氧分压降低（67 mmHg）。肿瘤标志物细胞角蛋白 19 片段 4. 58 ng/ml（↑）。自身抗体：抗 SSA 抗体阳性反应（+），抗核抗体（1∶100）阳性反应（+），抗核抗体（1∶320）阳性反应（+）。核素显像提示双侧腮腺及颌下腺排泄功能正常。眼科检查泪腺流率正常。行纤维支气管镜支气管肺泡灌洗检查，灌洗液送检 PAS 染色结果阳性（青岛大学附属医院，病理号 22-14227）。

1.4　诊断　根据患者临床症状、体格检查及职业接触史，结合胸部 CT 检查结果较符合“地图样改变”及“铺路石征”影像学特征[3]，以及支气管肺泡灌洗液 PAS 染色阳性，最终诊断为矽性肺泡蛋白沉积症。

1.5　鉴别诊断　患者血沉、痰查抗酸杆菌、肿瘤标志物、风湿病组合、泪腺流率等实验室检查可基本排除肺结核、肺癌、干燥综合征等疾病。胸部 CT 提示双肺多发小结节、钙化灶；双肺间质性改变，故需要与其他肺部弥漫性疾病相鉴别。

1.5.1　尘肺病　以高千伏 X 线后前位胸片表现为主

基金项目：2020 年青岛市卫生科技发展计划——职业性肺病康复技术及管理模式研究（编号：2020-WJZD085）

作者简介：孙建岭（1977—），男，副主任医师，主要从事职业性相关疾病的临床工作。

通信作者：张华，主任医师，E-mail：ghd1998@ 126. com

要诊断依据，但其在尘肺病及其合并症的早期鉴别、诊断中存在一定局限性[4-5]。近年来，高分辨率 CT 检查以其准确度、特异度及敏感性等方面的优势，在尘肺病诊断中的应用价值不断提高[6]。尘肺病基本影像学特征主要为圆形小阴影、不规则小阴影、小阴影聚集、大阴影及胸膜斑，早期双肺中野较多见，以肺野外周带明显，两侧基本对称；后期可分布于整个肺部[6-8]。本例患者胸部 CT 改变不符合尘肺病表现。

1.5.2　特发性肺纤维化　多见于中年人，病因不明，胸部 CT 影像学特征为双侧胸膜下不对称分布的网格状影、蜂窝状低密度影及磨玻璃致密影，此外伴有纵隔及肺门淋巴结增大，病变在下肺区较上肺区明显，晚期患者多伴有纤维化加重，范围扩大，肺动脉高压，病程进展相对较快。结合患者病史和 CT 影像学特征可加以鉴别[9]。

1.5.3　过敏性肺泡炎　吸入具有抗原性的有机粉尘所引起的变态反应性肺部炎症。胸部 CT 影像学特征为双肺野线状、细网状和结节型改变，可与磨玻璃样影同时存在。急性炎症主要表现为弥漫磨玻璃影伴实变影；亚急性炎症表现为双肺弥漫分布的小叶中心结节、马赛克征和斑片磨玻璃影伴马赛克征；慢性炎症主要表现网格影或伴蜂窝肺，小叶间隔增厚或牵拉性细支气管扩张[10-12]，结合患者病史可鉴别。

1.6　*治疗*　诊断明确后患者于 3 月 28 日行气管镜下全肺灌洗术（whole-lung lavage，WLL），全麻下置入双腔气管插管，左肺通气、右肺灌洗，术后患者安返病房。4 月 1 日胸部 CT 显示双肺多发小结节、钙化灶，较前变化不大；双肺间质性改变，较前好转，请结合临床（图 1）。

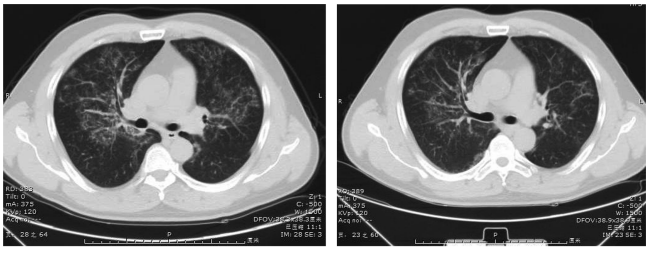

2022年3月3日　　2022年4月1日

图 1　患者胸部 CT 影像学改变

2　讨　论

研究认为 PAP 可以分为特发性、继发性和先天性 3 种类型。目前国际上并无统一的诊断标准，可依据患者临床表现、影像学检查，结合支气管肺泡灌洗液病理 D-PAS 染色阳性明确诊断。血清抗粒细胞-巨噬细胞集落刺激因子(GM-CSF)抗体测定、硅尘暴露、血液系统疾病、免疫性疾病、感染性疾病以及某些药物等继发因素有助于进一步区分特发性或继发性 PAP[1,13]。

继发性 PAP 占 5%～10%，与各种潜在的致病因素或基础疾病密切相关，主要见于工业环境中有害物质吸入性暴露的患者，如接触 SiO_2 微粒、水泥粉尘等物质[14-15]。有文献显示[16]，尘肺患者存在肺泡吞噬细胞功能缺陷，易患 PAP。因实验室条件所限，本文患者未做血清抗 GM-CSF 抗体测定，根据其近 20 年的金矿风钻作业史，长期石英粉尘接触史，且同事中多人患有矽肺病，考虑粉尘暴露可能是本例罹患 PAP 的病因。

PAP 治疗的关键在于清除肺泡腔内沉积的脂蛋白样物质，大容量全肺灌洗术是目前公认的有效方法，可以明显改善预后[17-18]。本例患者行全麻气管镜下 WLL 治疗后咳嗽、胸闷、憋气症状减轻，胸部 CT 显示双肺间质性改变较前好转。目前针对血清抗 GM-CSF 抗体异常患者，雾化吸入或皮下注射 GM-CSF 已被证实有效[1,19-20]。对于灌洗后复发、无法耐受 WLL 或无条件行 WLL 的病例，可以考虑使用 GM-CSF 治疗。

参考文献

[1] 中华人民共和国国家卫生健康委员会. 罕见病诊疗指南(2019年版)[EB/OL]. (2019-02-27). http://www.nhc.gov.cn/yzygj/s7659/201902/61d06b4916c348e0810ce1fceb844333/files/e2113203d0bf45d181168d855426ca7c.pdf.

[2] Trapnell BC，Nakata K，Bonella F，*et al*. Pulmonary alveolar proteinosis [J]. Nat Rev Dis Primers，2019，5 (1)：16.

[3] 罗建光，杨东益，周顺科，等. 肺泡蛋白沉积症所致铺路石征的 CT 表现及病理基础研究(英文)[J]. 中南大学学报(医学版)，2014，39 (9)：924-929.

[4] 王保奇. 对比 X 线、CT 和 MRI 在诊断早期强直性脊柱炎骶髂关节病变诊断中的价值 [J]. 中国数字医学，2017，12 (3)：30-31，96.

[5] 高秀凤. CT 诊断、X 线胸片在尘肺诊断中的应用价值 [J]. 中国卫生标准管理，2019，10 (12)：15-16.

[6] 黄和平，郭桂兰. 高分辨率 CT 在尘肺诊断中的价值及影像学特征分析 [J]. 吉林医学，2021，42 (11)：2725-2727.

[7] 钱元寿. 尘肺的 CT 影像学表现及鉴别诊断研究 [J]. 影像研究与医学应用，2019，3 (1)：229-230.

[8] 张骏，张荣，余贻汉，等. 胸膜下透亮带在 CT 诊断尘肺肺部弥漫性粟粒样病变中的价值分析 [J]. 当代医学，2020，26 (4)：29-31.

[9] 刘瑛，万钰磊. 肺泡蛋白沉积症影像学特征及误诊分析 [J]. 临床误诊误治，2022，35 (1)：1-5.

[10] 邱玉英，陈露露，王永生，等. 24 例过敏性肺炎的临床、影像学及病理分析 [J]. 中国呼吸与危重监护杂志，2014，13 (1)：38-43.

[11] Silva Cl，Churg A，Müller NL. Hypersensitivity pneumonitis：Spectrum of high-resolution CT and pathologic findings [J]. Am J Roent-

genol，2007，188（2）：334-344.
[12] 班承钧，代华平，张曙，等. 外源性过敏性肺泡炎高分辨率 CT 特点及其诊断价值［J］. 中华医学杂志，2010，90（16）：1105-1108.
[13] Seymour JF，Presneill JJ. Pulmonary alveolar proteinosis：Progress in the first 44 years［J］. Am J Respir Crit Care Med，2002，166（2）：215-235.
[14] Carey B，Trapnell BC. The molecular basis of pulmonary alveolar proteinosis［J］. Clin Immunol，2010，135（2）：223-235.
[15] Hwang JA，Song JH，Kim JH，*et al*. Clinical significance of cigarette smoking and dust exposure in pulmonary alveolar proteinosis：A Korean national survey［J］. BMC Pulm Med，2017，17（1）：147.
[16] 李玉林，唐建武. 病理学［M］. 6 版. 北京：人民卫生出版社，2004：173-175.
[17] Michaud G，Reddy C，Ernst A. Whole-lung lavage for pulmonary alveolar proteinosis［J］. Chest，2009，136（6）：1678-1681.
[18] Zhou B，Zhou HY，Xu PH，*et al*. Hyperoxygenated solution for improved oxygen supply in patients undergoing lung lavage for pulmonary alveolar proteinosis［J］. Chin Med J（Engl），2009，122（15）：1780-1783.
[19] 汪嘉琦，海冰，杨嫄. 肺泡蛋白沉积症诊治研究进展［J］. 中国临床医学，2022，29（4）：696-700.
[20] 王天真，曹孟淑. 肺泡蛋白沉积症的诊治进展［J］. 临床肺科杂志，2022，27（4）：598-602.

（**收稿日期**：2022-11-22；**修回日期**：2023-05-16）

急性一氧化碳中毒患者血清 S100β、NSE、GFAP 水平变化及其临床意义

Changes and clinical significance of serum S100β, NSE and GFAP levels in patients with acute carbon monoxide poisoning

孙嫚丽，阮敬淇，李诗畅，李乃妍，刘兴华
（黑龙江省第二医院，黑龙江 哈尔滨 150028）

摘要：选取 2018 年 11 月—2021 年 8 月本院收治的 39 例急性 CO 中毒迟发性脑病患者作为观察组，根据病程不同分为急性中毒期、假愈期和迟发性脑病期 3 个亚组。同时选取 39 例健康受试者作为对照组，检测两组血清中枢神经特异蛋白（S100β）、神经元特异性烯醇化酶（NSE）、神经胶质纤维酸性蛋白（GFAP）表达水平。观察组各期 S100β 含量分别为（10.02±0.73）、（7.64±0.60）、（6.87±0.76）ng/ml，NSE 含量分别为（44.76±4.59）、（34.88±3.39）、（28.68±3.81）ng/ml，GFAP 含量分别为（146.65±10.60）、（103.98±16.29）、（82.55±17.65）pg/ml，各指标均明显高于对照组；对照组 S100β 含量（5.44±0.89）ng/ml（F = 136.997，P < 0.01），NSE 含量（17.74±3.91）ng/ml（F = 156.799，P < 0.01），GFAP 含量（56.05±8.67）pg/ml（F = 145.117，P < 0.01）。迟发性脑病期 3 项指标含量与急性中毒期和假愈期相比，差异均有统计学意义（P < 0.05）。随着病情进展，S100β、NSE、GFAP 含量呈下降趋势；诊断急性 CO 中毒性脑病进展曲线下面积，S100β 0.699、NSE 0.728、GFAP 0.724，3 项指标联合为 0.749。急性 CO 中毒后血清 S100β、NSE、GFAP 表达水平均出现明显变化，对急性 CO 中毒的病情判断及早期干预具有重要作用。

关键词：急性 CO 中毒；中枢神经特异蛋白（S100β）；神经元特异性烯醇化酶（NSE）；神经胶质纤维酸性蛋白（GFAP）；曲线下面积

中图分类号：R595.1　　**文献标识码**：B
文章编号：1002-221X(2023)05-0407-03
DOI：10.13631/j.cnki.zggyyx.2023.05.006

急性 CO 中毒是机体短时间内吸入较高浓度 CO 后，出现中枢神经损害和碳氧血红蛋白改变的全身性疾病，可分为急性中毒期、假愈期和迟发性脑病期（delayed encephalopathy after acute carbon monoxide poisoning，DEACMP）。急性 CO 中毒可影响神经胶质细胞增殖和组织纤维化，导致大脑白质弥漫性脱髓鞘，致残率和致死率高且预后差异明显，70%～90%患者经过及时治疗后可以痊愈[1-2]，但仍有部分患者再次出现以锥体外系功能障碍和锥体系神经损害为主的脑功能障碍，此阶段常发生在患者意识恢复清醒的 2 个月内[3]。急性 CO 中毒早期仅以患者临床表现难以判断预后情况[4]，因此，寻求早期可预测 DEACMP 的客观指标是临床工作的重点。研究发现[5-9]，血清神经元特异性烯醇化酶（neuron-specific enolase，NSE）、中枢神经特异蛋白（S100 calcium binding protein β，S100β）和神经胶质纤维酸性蛋白（glial fibrillary acidic protein，GFAP）与神经系统功能密切相关，可直接或间接反映脑损伤程度。本研究旨在通过检测急性 CO 中毒患者不同分期的血清 S100β、NSE、GFAP 变化水平，探讨 3 项指标成为判定急性 CO 中毒患者脑损

作者简介：孙嫚丽（1978—），女，主任医师，从事职业病及中毒性疾病的诊断及治疗工作。
通信作者：李乃妍，副主任医师，E-mail：manlisun1978@126.com