相思子中毒致急性脑干损伤 1 例

A case of acute brainstem damage induced by abrus precatorius poisoning

邹心瑞[1]，许啸虎[2]

（1. 华中科技大学同济医学院附属同济医院第二临床学院，湖北 武汉 430016；2. 华中科技大学同济医学院附属同济医院中西医结合科）

摘要：相思子中毒致急性脑干损伤的病例较为罕见。本文报道 1 例相思子中毒致急性脑干损伤患者的临床资料，虽经药物、血液灌流、连续肾脏替代及呼吸机辅助通气等治疗，患者预后不佳。提示早期诊断、治疗是相思子中毒救治成功的关键。

关键词：相思子；中毒；急性脑干损伤

中图分类号：R595　　**文献标识码**：B

文章编号：1002-221X(2024)01-0062-03

DOI：10.13631/j.cnki.zggyyx.2024.01.019

相思子（abrus precatorius）是一种豆科攀缘藤本植物，其根、藤、叶可以入药，但种子含有剧毒，临床致死率高。既往关于相思子中毒病例报道主要以消化系统症状为主，脑干损伤极为少见。现将我院近期收治 1 例相思子中毒致急性脑水肿病例报道如下，供同行参考。

1　病例资料

患者，女，20 岁，因“腹痛伴腹泻5 d”入院。既往否认特殊病史。5 d 前患者因心情不佳口服 20 颗相思子后出现腹痛、恶心、呕吐、腹泻，呕吐胃内容物，后呕吐黄色胃液，腹泻水样便，呕吐、腹泻每日十余次，伴食欲差，小便减少，胸闷，头晕，起病 2 d 后于当地医院就诊，给予大量补液、抑酸护胃、胃肠减压、纠正水电解质酸碱平衡紊乱治疗后仍腹泻、腹痛，当地医院建议转上级医院治疗。患者于 2023 年 6 月 21 日来我院急诊就诊。查体：P 65 次/min，BP 102/73 mmHg，动脉血氧饱和度（SpO_2）99%。全身未见皮疹，浅表淋巴结无肿大。意识清楚，瞳孔对光反射正常，查体合作。咽喉部无充血，扁桃体无肿大。颈软，心音可，双肺呼吸音清，未闻及明显干、湿性啰音，腹部无压痛，肠鸣音稍亢进，肝区、双肾区叩痛(-)。四肢未见明显异常。急诊查血常规：WBC 12.92×10^9/L(↑)，中性粒细胞(N)9.40×10^9/L(↑)，淋巴细胞百分比(L%)11.5%(↓)，单核细胞百分比(M%)15.5%(↑)，单核细胞(M)2.00×10^9/L(↑)，嗜酸性粒细胞百分比(E%)0.1%(↓)，嗜酸性粒细胞(E)0.01×10^9/L(↓)，RBC 6.38×10^{12}/L(↑)，Hb 197.0 g/L(↑)，红细胞压积(HCT)57.6%(↑)；血生化：Na^+ 128.8 mmol/L(↓)，Ca^{2+} 1.97 mmol/L(↓)，胰淀粉酶 6 U/L(↓)，总蛋白(TP)53.6 g/L(↓)，碳酸氢根离子(HCO_3^-)11.5 mmol/L(↓)，白蛋白(ALB)29.1 g/L(↓)，乳酸脱氢酶(LDH)290 U/L(↑)，Lac 2.61 mmol/L(↑)；凝血功能：D-二聚体定量 1.33 μg/ml FEU(↑)，凝血酶原时间(PT)15.8 s(↑)，凝血酶原活动度(PTA)70.0%(↓)，国际标准化比值(INR)1.25(↑)，纤维蛋白原(FIB)4.30 g/L(↑)。初步诊断为相思子中毒，并于 2023 年 6 月 21 日 16:52 收治我科。给予胃肠减压、吸氧、扩容、保肝、护胃、抗感染、补液及对症支持治疗。6 月 22 日 6:39 患者突然出现意识不清，呈昏迷状态，与家属沟通后转入 ICU 进一步治疗。完善相关检查，血常规 WBC 16.00×10^9/L，N %75.9%，N 12.14×10^9/L，L% 7.4%，M% 15.9%，M 2.55×10^9/L，E% 0.1%，E 0.01×10^9/L，嗜碱性粒细胞 0.11×10^9/L，RBC 6.19×10^{12}/L，Hb 189.0 g/L，HCT 55.2 %；血生化 K^+ 3.36 mmol/L(↓)，Ca^{2+} 1.82 mmol/L，尿素氮 10.10 mmol/L(↑)，肌酐 208 μmol/L(↑)，尿酸 383.0 μmol/L(↑)，TP 38.8 g/L，HCO_3^- 11.3 mmol/L，ALB 21.0 g/L，肾小球滤过率估测值(eGFR，基于 CKD-EPI 方程)28.9 ml/(min·1.73 m^2)(↓)，球蛋白 17.8 g/L(↓)，前白蛋白<80 mg/L(↓)，LDH 305 U/L，胆碱酯酶 3 798 U/L(↓)；凝血功能 PT 19.0 s，PTA 50.0%，INR 1.58，活化部分凝血活酶时间(APTT)79.4 s(↑)，凝血酶时间 46.7 s(↑)，D-二聚体定量 2.55 μg/ml FEU，纤维蛋白原降解产物 8.3 μg/ml(↑)，抗凝血酶 67%(↓)；降钙素原 1.26 ng/ml(↑)；氨基末端脑钠肽前体 1 446.0 pg/ml(↑)；肌红

基金项目：湖北省中医药管理局中医药青年人才项目（ZY2023Q011）；第六届中国科协青年人才托举工程项目（No. YESS20200255）

作者简介：邹心瑞（2000—），女，研究方向：中西医结合临床专业。

通信作者：许啸虎，副主任医师，E-mail：xuxiaohu@tjh.tjmu.edu.cn

蛋白、肌酸激酶同工酶、肌钙蛋白心肌梗死三项指标正常；Lac 6.68 mmol/L；尿常规：RBC(+)，葡萄糖(++)，酮体(±)。十二通道常规心电图检查示窦性心动过速；腹部彩色多普勒超声检查：左腹异常无回声，肠管扩张可能，建议进一步检查；余未见明显异常。头颅 CT 示双侧半球弥漫性水肿、脑沟回消失、脑室受压、脑干低密度影(图 1)。考虑为相思子中毒伴急性脑水肿致脑干损伤，立即予以降低颅内压、护脑、补液、护胃、血液灌流、连续肾脏替代疗法(continuous renal replacement therapy，CRRT)及对症支持治疗。6 月 22 日 8:30 患者 SpO_2 突降至 87%，血压降至 67/32 mmHg。听诊双肺闻及明显湿啰音，充分吸痰后血氧饱和度仍无明显改善，考虑多脏器功能衰竭，呼吸循环衰竭，紧急气管插管，连接呼吸机辅助通气，同时给予大量液体复苏及垂体后叶素维持血压，继续行床边 CRRT。6 月 23 日患者仍处于昏迷状态，双侧瞳孔散大(直径5 mm)，对光反射消失，气管插管呼吸机辅助通气状态，已持续 CRRT 治疗 29.5 h，16:10 患者家属商议后要求自动出院。

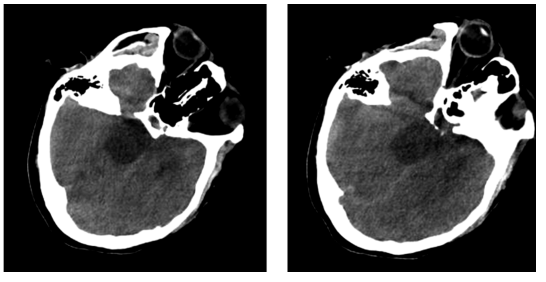

图 1　患者颅脑 CT 改变

2　讨　论

相思子又名相思豆、猴子眼、鸡母珠、红豆(广东)，属于原始花被亚纲蔷薇目蔷薇亚目豆科蝶形花亚科相思子族相思子属。其外形坚硬，呈椭圆形，平滑具光泽，上部约 2/3 为鲜红色、下部 1/3 为黑色，与赤小豆外形相似，故在我国部分地区称之为“红豆”。由于对其毒性缺乏了解，常被误作赤小豆用来制成手链或念珠装饰品。

相思子的毒性归因于相思子毒素(abrin)，其含量占种子的 2.8%~3.0%。相思子毒素在结构和功能上与蓖麻毒素相似，属于Ⅱ型核糖体失活蛋白(ribosome inactivating protein，RIP)家族，可以抑制真核蛋白的合成，导致细胞凋亡和细胞死亡，具有极高的毒性。成年人摄入的致死剂量为 0.1~1.0 μg/kg，即摄入 1~2 颗碾碎的种子便可导致死亡，因此被认为是世界上最致命的毒药之一[1]。相思子毒素的一般结构是由 2 个二硫键连接的多肽链相思子毒素 A 链(abrin A-chain)和相思子毒素 B 链(abrin B-chain)组成[1]。相思子毒素 A 链能够与细胞质结合，作用于 60S 核糖体亚基，阻止了延伸因子 2 的结合，从而导致蛋白质合成的抑制和细胞死亡。相思子毒素 B 链是一种半乳糖特异性糖蛋白，能够将毒素与肠道细胞表面受体结合引发中毒反应。

由于种壳的保护，吞服完整的相思子可能不会产生中毒症状。但咀嚼或经胃酸腐蚀种壳后毒素即被释放进而引起中毒。因此，相思子中毒后时常经数小时甚至数天的潜伏期才出现中毒反应。早期主要表现为腹泻、腹痛、呕吐、呕血和黑便等消化系统症状。随后可出现急性溶血反应、中毒性肝炎、少尿、急性肾功能衰竭、视力下降、视网膜出血、休克甚至死亡等。美国曾报道 1 例 18 月龄男童误服相思子中毒突然出现发热、呕吐、腹泻和脱水症状，经支持治疗后康复[2]。印度一名 25 岁女性口服碾碎的相思子溶液 10 h 后出现呕吐、腹泻、便血和黑便，乙状结肠镜检查见结肠至直肠弥漫性溃疡伴出血，给予洗胃、质子泵抑制剂、氢化可的松等治疗后好转[3]。印度还曾报道 1 例 22 岁女性口服 20 粒相思子后多次出现全身强直阵挛性癫痫发作，CT 和 MRI 检查显示脑静脉窦血栓形成，经抗凝治疗后好转[4]。另有报道 1 例 22 岁女性在进食相思子第 3 天后反复癫痫发作，磁共振检查考虑急性播散性脑脊髓炎，给予血浆置换治疗后病情好转[5]。

目前，关于相思子毒理学研究的资料仍较少，尚无针对相思子毒素中毒的解毒剂，主要采用支持治疗。早期采取催吐、洗胃和灌肠等方法促使毒物排出被认为是有效治疗手段[6]。后续治疗包括给予质子泵抑制剂、H2-受体阻滞剂、抑制胃泌素释放药物以及抗休克、糖皮质激素和止血等，也有学者建议将 CRRT 与血液灌流技术相结合治疗相思子中毒[7]。

相思子中毒致急性脑干损伤的病例非常罕见。本例患者一次性食用 20 颗相思豆，摄毒量较大，初期表现为恶心、呕吐、腹痛、腹泻等胃肠道症状。由于患者及其家属未予重视，食入 2 d 后方去就诊，错过最佳救治时机。当地医院给予胃肠减压、制酸、补液、抗感染、抗休克治疗，因腹泻、腹痛症状未见缓解，遂患者于食入相思子 5 d 后转至我院。入院时患者意识清楚，继续给予胃肠减压、制酸、抑酶、补液、抗感染治疗后腹痛、腹泻症状好转。但是，入院当晚患者突然出现意识不清，呈昏迷状态，转入 ICU

(下转至第 82 页)

2.3　患者尘肺病预防知识及粉尘危害防治态度评分多元逐步回归分析　以尘肺病预防知识评分（连续变量）为因变量，年龄（≤65 岁 = 1、>65 岁 = 2），工种（工人 = 1、管理人员 = 2），文化程度（小学及以下 = 1、初中 = 2、高中/中专/职高 = 3、大学及以上 = 4）为协变量进行多元逐步回归分析显示，工种、文化程度与尘肺病患者预防知识评分差异有统计学意义（$P<0.05$）。见表 2。以粉尘防治态度评分（连续变量）为因变量，年龄、文化程度为协变量进行多元逐步回归分析显示，文化程度与尘肺病患者粉尘危害防治态度评分差异有统计学意义（$r = 0.164$，$t = 2.325$，$P = 0.021$）。

表 2　尘肺病患者预防知识评分多元逐步回归分析

独立变量	未标准化系数	β	r	t	P
常量	0.820				
工种	0.207	0.029	0.404	5.156	<0.001
文化程度	0.033	0.015	0.539	5.688	<0.001

3　讨　论

尘肺病患者对疾病预防知识的掌握程度及其粉尘危害防治的态度直接影响尘肺病预防工作的开展。本研究显示，不同年龄、工种、文化程度的尘肺病患者的预防知识评分差异有统计学意义，多元逐步回归分析显示，工种、文化程度与评分显著相关。即随着文化程度的提高，患者对尘肺病预防知识的掌握程度逐渐提升。不同年龄、文化程度的尘肺病患者粉尘危害防治态度评分差异有统计学意义，多元逐步回归分析显示文化程度与其评分显著相关。尘肺病患者中管理人员对尘肺病预防知识的掌握程度高于工人，可能与个体职业素养有关，管理人员自身对粉尘作业相关流程的掌握是其开展日常工作的基本条件。文化程度越高，患者获取尘肺病相关知识的渠道也相对越丰富，更能理解与掌握疾病预防知识，促进患者利用所获得知识改变高危行为，用正确、科学的态度应对粉尘危害，提高其粉尘危害防治态度的评分。结合本研究结论，相关企业在参照国家标准严格执行尘源控制、施行防尘降尘技术措施的同时，还应加大对职业卫生管理工作的投入，提升企业尘肺病管理水平；并注重尘肺病患者的自身教育，定期组织专业人员对尘肺病患者开展职业卫生培训。

本研究作为随机抽样调查存在样本局限性，问卷信效度仍有待完善，单因素分析时部分组别样本较小，可能产生统计学误差，拟在后续研究中扩大样本量加以补充与完善。

参考文献

[1] 者雅茹. 基于跨理论模型的矿工粉尘防治态度及行为干预研究[D]. 西安：西安科技大学，2019.

（**收稿日期**：2023-01-06；**修回日期**：2023-06-05）

（上接第 63 页）

后急查颅脑 CT 显示双侧半球弥漫性水肿、脑沟回消失、脑室受压、脑干低密度影。考虑为相思子中毒伴急性脑水肿致脑干损伤，予脱水、护脑、补液、护胃、血液灌流、CRRT 及对症支持治疗。次日 8:30 患者血氧饱和度和血压急剧下降，病情进一步恶化，考虑呼吸循环衰竭，予以气管插管呼吸机辅助通气，同时给予大量液体复苏及血管活性药物维持血压。6 月 23 日患者家属商议后自动出院。

回顾患者发病和诊治过程，由于患者摄毒量大、就诊时间晚，以致错过胃肠洗消最佳时机，体内积累大量毒素产生严重毒性作用。患者突发昏迷，极有可能是毒素透过血-脑脊液屏障造成脑细胞损伤，进而产生炎症反应，血管渗漏，形成弥漫性急性脑水肿压迫脑干，导致脑干损伤所引起。本例提醒临床医生应警惕相思子中毒致神经系统损伤的可能。

参考文献

[1] Pillay VV, Bhagyanathan PV, Krishnaprasad R, *et al*. Poisoning due to white seed variety of Abrus precatorius [J]. J Assoc Physicians India, 2005 (53): 317-319.

[2] Alhamdani M, Brown B, Narula P. Abrin poisoning in an 18-month-old child [J]. Am J Case Rep, 2015 (16): 146-148.

[3] Ganesan R, Ettiyan R. Abrus precatorius induced hemorrhagic colitis [J]. Am J Pharmacol Toxicol, 2015, 10 (2): 40-45.

[4] Vinod KV, Thabah MM, Venkatesh T, *et al*. A rare cause of dural venous sinus thrombosis [J]. Neurol India, 2013, 61 (6): 669-670.

[5] Ninan EC, James E. Acute disseminated encephalomyelitis due to abrus precatorius poisoning——A case report [J]. Saudi Pharm J, 2019, 27 (4): 521-524.

[6] Pillay VV. Current views on antidotal therapy in managing cases of poisoning and overdose [J]. J Assoc Physicians India, 2008 (56): 881-892.

[7] Huang J, Zhang W, Li X, *et al*. Acute abrin poisoning treated with continuous renal replacement therapy and hemoperfusion successfully: A case report [J]. Medicine (Baltimore), 2017, 96 (27): e7423.

（**收稿日期**：2023-07-09；**修回日期**：2023-08-02）